EYDHECKER,

Utr. 12

1893

# Ueber einen Fall

von

# rcinom des Ductus thoracicus mit chylösem Ascites.

---

**Inaugural-Dissertation**

zur Erlangung der Doctorwürde

er hohen medicinischen Facultät der Ruprecht-Karl-Universität zu Heidelberg

vorgelegt von

**Otto Leydhecker,**
Cand. med. aus Darmstadt.

Mit einer Tafel.

Decan: Prof. Vierordt.
Referent: Geh. Rath Arnold.

---

Berlin.
1893.

Digitized by the Internet Archive
in 2019 with funding from
Wellcome Library

https://archive.org/details/b30588819

Meinem lieben Vater

gewidmet.

Nach dem übereinstimmenden Berichte aller Autoren sind Erkrankungen des Ductus thoracicus etwas recht Seltenes. lich werden manche pathologische Veränderungen selbst geübten Auge des Anatomen entgehen; denn wenn auch normale Gefäss lange nicht so schwierig zu präpariren ist, es in der Literatur vielfach heisst, so wird zu einer sorggen Darstellung des Ductus und seiner Wurzeln nur in den wenigsten Fällen eine Indication vorhanden sein. Eine roskopische Untersuchung vollends wird selbstredend nur bei allenden makroskopischen Veränderungen ausgeführt.

Was Erkrankungen der Chylusbahnen anbelangt, sind diese der Leiche meist ungemein schwer nachzuweisen, denn offenhandelt es sich hierbei nicht nur um den Brustgang selbst, lern auch um seine Wurzeln. Und wie verzweigt diese in Ausdehnung des ganzen Mesenterium sind, zeigt ein Blick ein Injectionspräparat, wie es zuweilen, z. B. in den später erwähnenden Fällen von Quincke, Bargebuhr, Schweger u. s. w., die Natur durch Stauung des Chylus zu Stande gt.

Abgesehen von den manchmal recht grossen, aus Chylusssen hervorgegangenen Mesenterialcysten sind bis jetzt keine rankungen des Ductus klinisch der Palpation zugängig gen. Auch die Diagnose der Mesenterialcysten wurde stets nach der Probepunction mit Sicherheit gestellt.

Das einzige Symptom, das uns fast immer die Gewissheit r krankhaften Veränderung der Chylusbahnen giebt, ist der

fetthaltige Ascites. Aber erstens sind hochgradige Erkrankunge
des Brustganges beobachtet ohne jegliche Transsudation, un
zweitens ist die Möglichkeit zu berücksichtigen, dass das Fet
auch anderen Ursprunges sein kann, eine Streitfrage, auf die wi
später zurückkommen werden.

Die wesentlichste Erscheinung bei Erkrankung des Ductu
ist der chylöse Ascites, wenn überhaupt Symptome vorha
den sind.

Handelt es sich jedoch um infectiöse Vorgänge, z. B. carc
nomatöser oder tuberculöser Natur, bei welchen der Inhalt od
die Wand oder beide verändert werden, so ist durch den Ch
lusstrom die beste Gelegenheit zur Metastasenbildung oder z
Generalisation durch den ganzen Körper gegeben (Weigert
Zur Diagnose können dann natürlich diese secundären Heer
oder die Allgemeininfection zuweilen verwandt werden, insofer
als man in einigen Fällen mit Wahrscheinlichkeit die Lymp
bahnen als den Weg der Verbreitung angeben kann.

So stellte Troisier[1]) 44 Fälle von Supraclaviculardrüse
schwellung bei Unterleibskrebs — meist handelte es sich u
Carcinoma ventriculi — zusammen und fand, dass weitaus hä
figer die linksseitigen Drüsen afficirt waren, was er nach sein
Ausführungen ganz mit Recht auf die Nachbarschaft des letzt
Abschnittes des Ductus thoracicus bezieht. Ob dies aber f
diagnostische Zwecke praktisch verwendbar ist, scheint mir etw
problematisch zu sein; denn in der weitaus grössten Mehrza
der Magenkrebse sind jene Drüsen nicht geschwollen, und da
kann die Schwellung noch anderer Natur sein. Ein theoretisch
Interesse bietet es aber immerhin. Ich bin in der Lage, spä
über einen hierher gehörigen Fall berichten zu können.

Bei der Section wird aber in der grössten Mehrzahl d
Fälle nur das Vorhandensein des chylösen Ascites zu einer A
suchung des Chylusgefässsystems auffordern.

So spärlich die Nachrichten über die Erkrankungen d
Ductus thoracicus sind, zeigt sich doch in ihnen eine ziemlic
Mannichfaltigkeit. Selbstverständlich lassen sich die Erkr
kungen des eigentlichen Ductus von denjenigen seiner Wurz

[1]) Troisier, L'adénopathie sus-claviculaire dans les cancers de l'abdom
Paris 1889. Arch. gén. d. méd. Februar-März-Heft.

dem allmählichen Uebergang der letzteren in den ersteren
t scharf trennen. Es bestehen ja hier dieselben Verhältnisse
zwischen grossen und kleinen Venen.

Einfache Lymphangioitis kommt an den Chylusgefässen
nso wie an allen anderen Lymphgefässen vor. Klinische Er-
inungen macht sie nicht, wenigstens so lange sie nicht zur
ombose oder Cystenbildung führt. Ob bei dysenterischen
ngeschwüren auch auf dem Lymphweg metastatische Abs-
e entstehen können, darüber habe ich in der Literatur nichts
nden. Ein sehr häufiger Befund ist dagegen bei Tuberculose
Darms eine tuberculöse Infiltration der benachbarten Lymph-
sse. Ueberhaupt ist Lymphangioitis oft nur ein Symptom
erer Affectionen der Chylusgefässe. Selbständig auftretend
de sie beobachtet z. B. in den 6 Fällen, die Enzmann[1])
ihrt. Fälschlich mit L. proliferans wird ein Fall von Schwe-
ger[2]) bezeichnet, wo es sich um Krebs handelte. Zwei
kwürdige Fälle von L. ossificans mit Ausfüllung des Lumens
ch knöcherne Massen erzählen Brown-Cheston[3]) und As-
ini[4]).

Von weit grösserer praktischer Bedeutung ist die Cysten-
dung am Ductus und seinen mesenterialen Wurzeln. Die
ten sitzen entweder in der Gegend der Cisterna chyli und
len eine mehr oder weniger hochgradige Erweiterung derselben
, oder sie sitzen mehr peripherisch, zwischen den Mesen-
alblättern und sind theils aus aneurysmaartigen Erweiterungen
Darmchylusgefässe hervorgegangen, theils vielleicht auch aus
pturen. E. Hahn[5]) theilt mit, dass bis 1887 etwa 30 Me-
terialcysten verschiedener Art zur Beobachtung gelangt sind,
diesen aber nur ein Theil mit chylösem Inhalt, also auch
zum Theil hierher gehörig. Einzelne Mittheilungen über

[1]) Enzmann, Beiträge zur pathol. Anat. des Ductus thoracicus. Dissertation. Basel 1883.

[2]) Schweninger, Annalen d. Münchener städt. Krankenhäuser. 1878. I. S. 325.

[3]) Brown-Cheston, Philosoph. Transaction. 1780.

[4]) Assalini, Ueber die lymph. Gefässe und deren Krankheiten. 1792. Citirt von Boegehold (s. unten).

[5]) E. Hahn, Ueber Mesenterialcysten. Berl. klin. Wochenschr. 1887. No. 23.

Cysten sowie über eigenartige, den Cysten nahestehende Gebilde als Chylangioma cavernosum bezeichnet, durchweg äusserst interessante Beobachtungen, fand ich bei Bramann[1]), Kilian[2]), Küster[3]), Enzmann[4]), v. Winiwarter[5]), Weichselbaum[6]), v. Recklinghausen[7]), Albers[8]) (2 Fälle), Bostroem[9]), Rokitansky[10]) (4 Fälle), Fitz[11]), Tillaux[12]), Ramonet[13]).

Leider ist es hier unmöglich, auf diese Fälle näher einzugehen, es fiele zu sehr ausserhalb des Rahmens des Bildes, das uns hier vorzugsweise beschäftigen soll. Doch zuvor noch wenige kurze Bemerkungen über die sonst beobachteten pathologischen Veränderungen des Ductus.

Durch die allerverschiedensten Vorgänge kann Thrombose in dem Ductus thoracicus sowie in den übrigen Chylusgefässen zu Stande kommen. Nehmlich durch Lymphangioitis, durch Druck benachbarter Tumoren und Aneurysmen, durch abnorm verlaufende Gefässe, durch Uebergreifen von Tuberculose oder Neubildungen, durch Exostosen der Wirbelsäule, durch Trauma, Obliteration der linken Vena subclavia, und dergleichen mehr[14]).

Einen besonderen Platz hat man der Thrombose, die durch die Filaria Bankrofti verursacht wird, anzuweisen. Bei u

[1]) Bramann, Ueber Chyluscysten des Mesenteriums. Langenbeck Archiv. 1887. 35. Bd. I.

[2]) Kilian, Berl. klin. Wochenschr. 1886. S. 407.

[3]) Küster, Ein chirurg. Triennium. Berliner Naturforscherversammlur 1882.

[4]) Enzmann, a. a. O.

[5]) v. Winiwarter und

[6]) Weichselbaum, bei Boegehold (s. unten) citirt.

[7]) v. Recklinghausen, Handb. d. allg. Pathol. des Kreislaufes u der Ernährung. Langenbeck's Archiv. 1883. 2—3.

[8]) Albers, Hannoversche Annalen f. d. gesammte Heilkunde. 1836.

[9]) Bostroem, von Kilian citirt.

[10]) Rokitansky, Pathol. Anat. II.

[11]) Fitz, Boston med. and surg. Journ. 1871.

[12]) Tillaux, Bulletin de l'academie de méd. Paris 1880.

[13]) Ramonet, Recueil de mémoires de méd. etc. 1878.

[14]) Grösstentheils zusammengestellt bei Boegehold, Ueber Verletzung des Ductus thoracicus. Langenbeck's Archiv f. klin. Chirurg Bd. 29. 1883. — Ausserdem: Renvers, Ueber Ascites chylos Berl. klin. Wochenschr. No. 14. 1890.

mt dieser Parasit nicht vor, der einzige Fall, aus den Tropen reist, ist von Winckel[1]) beschrieben. Senator's[2]) Fall, gleichzeitiger Chylurie, ist ungewiss, da keine Section vorommen werden konnte.

Ueber die Zahl der Fälle von Thrombosenbildung in den usgefässen lassen sich jedoch nicht einmal annähernde Ann machen, da die Thrombose nur ein Symptom, nicht aber selbständige Erkrankung ist.

Auf Thrombose mit unbekannter Aetiologie, sicherlich aber auf angeborenen Anlagen beruhen die in älteren anatohen Atlanten und Büchern vielfach geschilderten Abnoräten im Verlauf des Ductus thoracicus. Für die nose der Thrombosirung haben diese insofern grosse Bedeu, als sie erkennen lassen, in welch ausgedehntem Maasse teralbildung erfolgen kann.

Der Curiosität und Vollständigkeit halber möchte ich hier einen einzig dastehenden Fall von Chylussteinbildung r Cisterna erwähnen, von Scherb 1729 beschrieben.

Verletzungen des Ductus thoracicus sind mehrfach beobet. Boegehold[4]) theilt 6 fremde und 1 eigenen Fall mit. Ursachen der Traumen waren Arrosionen durch Aneurysmen, sehr abenteuerliche Schussverletzung und eine Verletzung einer Operation am Halse.

In andern Fällen war nur die Diagnose auf Ruptur des us gestellt, bei acut auftretenden Chylothorax, wie in der achtung von Neuenkirchen[5]). Interessant ist ferner die heilung von Chelchowski[6]), der bei Tuberculose der Lunge

1) Winckel, Deutsches Arch. f. klin. Med. Bd. 17. S. 303.

2) Senator, Ueber Chylurie und chylösen Ascites. Charité-Annalen. 1885. S. 307.

3) Hyrtl, Lehrb. der Anatomie. — Albrecht v. Haller, Elementa physiolog. VII. — Andral, Arch. gén. de méd. Decembre 1824. — v. Ziemssen, Handb. d. spec. Path. und Ther. VI.

4) Boegehold, a. a. O.

5) Neuenkirchen, Ein Fall von Chylothorax. Petersburger Wochenschr. No. 51. 1890.

6) Chelchowski, 2 Fälle von Ansammlung einer chylusartigen Flüssigkeit in der Brusthöhle. Gazeta lekarska. No. 24. 1890. (Nach Hirsch-Virchow.)

und Rippencaries eine Fractura costae als Ursache eines acute Chylothorax annehmen zu dürfen glaubt.

Berstungen des prall gefüllten Brustmilchganges durch stark Muskelanstrengungen sind mehrfach beschrieben, allerdings sin sie meist nicht ganz unanfechtbar (v. Recklinghausen). Welch Wichtigkeit dem Bersten von kleineren Chylusgefässen, wo nach vorausgegangenen Wanderkrankungen derselben, für d Aetiologie des chylösen Ascites zukommt, werden wir spät sehen.

Auf die Bedeutung, die der Chylusstrom durch die Ve breitung von Tuberkelbacillen erlangen kann, wurde schon hi gewiesen. Einer der bevorzugtesten Ansiedlungsplätze für dies schlimmsten Feind des menschlichen Organismus, sind die bro chialen Lymphdrüsen am Lungenhilus und im hinteren Medias num. Offenbar findet hier öfters eine Betheiligung des Duct statt, wovon auch in der Literatur berichtet wird. Die älter Angaben[1]) sind meist sehr allgemein gehalten und nur an d Hand der neueren Beobachtungen zu benutzen. Weigert[2]) w der erste, der sich eingehend mit dieser hochwichtigen Fra beschäftigte (1877) und die Bedeutung der Tuberculose d Brustganges für die Dissemination der Tuberkelbacillen, sch vor der Entdeckung der letzteren durch Koch, klar erkann während Ponfick[3]) die Affection des Ductus nicht als Ursac sondern als Theilerscheinung einer allgemeinen Miliartubercul ansah. Weitere Arbeiten über dieses Thema stammen v Weigert[4]), Schürhoff[5]) und Brasch[6]). Des letzteren V fassers Dissertation, von Herrn Prof. Weigert in der liebe würdigsten Weise mir zur Verfügung gestellt, enthält 24 Sectio

[1]) Hopfengärtner (in Hufeland's Journal. VI. Mai 1807), Coo (1798), Nasse, Lieutaud, alle 4 von Boegehold citirt. — Ot Seltene Beob. zur Anat., Phys. u. s. w. 1824. No. 33.

[2]) Weigert, Sitzungsbericht der Schlesischen Gesellschaft für vaterl Cultur. 13. Juli 1877.

[3]) Ponfick, Berl. klin. Wochenschr. 1877. S. 673.

[4]) Weigert, dieses Archiv. Bd. 88. Besonders S. 318.

[5]) Schürhoff, Centralblatt f. allgem. Path. und path. Anat. (Zieg und v. Kahlden.)

[6]) Brasch, Beiträge zur Kenntniss der Pathogenese der acuten a meinen Miliartuberculose. Dissert. Heidelberg 1889.

bcolle aus dem Dr. Senkenberg'schen Institut zu Frank- a. M. Alle betreffen Fälle von Miliartuberculose, und 10mal te als Ursache oder Theilursache derselben Tuberculose des us thoracicus in der Form von miliaren Tuberkeln auf der nseite des Gefässes eruirt werden. Zwei ähnliche Beobach- en theilte schon Weigert (a. a. O. S. 340—345) 1882 mit. Es scheint demnach Tuberculose des Ductus überhaupt gar t so sehr selten zu sein, ist aber bis jetzt nur in einer ge- en Anzahl von Fällen beobachtet.

Einen einzelnen Fall von Tuberculose des Brustganges fand von Whitla[1]) beschrieben. Die nekrotisirenden Prozesse in Wandung hatten hier Perforation und chylösen Ascites ver- cht.

Pathogenetisch ganz ähnliche Vorgänge wie bei Tuberculose Ductus spielen sich bei Carcinom dieses Gefässes ab. ng genommen kann man keine scharfe Grenze ziehen zwi- n Carcinomen des Ductus und Carcinomen der Chylusgefäss- zeln. Da die letzteren indess Uebergänge von Carcinom des chfells zu dem des Ductus darstellen, wollen wir später nur fünf Fälle betrachten, wo der Ductus selbst afficirt und in Bereich der Krebserkrankung hineingezogen war, die carci- atöse Peritonitis dagegen bei der Genese des chylösen Ascites rechen.

Ungenaue oder wenigstens den modernen Anforderungen r exacten Untersuchung nicht völlig entsprechende Angaben r secundäre Sarcome des Ductus und seiner Nachbarschaft en wir bei Rust[2]) und Otto[3]). Andere Geschwülste des tus sind noch nicht beschrieben.

Damit ist die Literatur über die Pathologie des Ductus tho- cus erschöpft.

Einen neuen Fall von Carcinom des Brustganges e ich Gelegenheit, in der medicinischen Klinik und im pa- logischen Institut zu Heidelberg zu beobachten. Ich erlaube an dieser Stelle Herrn Geh.-Rath Erb und Herrn Prof. ner, sowie ganz besonders Herrn Geh.-Rath Arnold und

1) Whitla, Chylous Ascites. Brit. med. Journ. 1885.
2) Rust, Horn's Archiv f. med. Erfahr. 1815. S. 731.
3) Otto, Seltene Beob. zur Anat., Physiol. u. s. w. Berlin 1824. No. 33.

Herrn Prof. Ernst für ihre Hülfe mit Rath und That meinen ver bindlichsten Dank auszusprechen.

Barbara Jung, 39 Jahre alt, Wittwe aus Schwetzingen, wurde a 15. September 1892 in die medicinische Klinik zu Heidelberg aufgenomme Aus ihrer Vorgeschichte berichtete sie, ihr Vater sei an einem Mage leiden gestorben, Mutter und Geschwister seien gesund. Sie selbst hat gesunde Kinder und will früher nie ernstlich krank gewesen sein. Sch seit 3 Jahren empfinde sie jedoch nach dem Essen Beschwerden, bestehe in Druckgefühl und Aufstossen, was verschwindet, wenn sie spontan erbric Ausgesprochene Schmerzen hat sie seit etwa einem Jahre, fast nach jed Mahlzeit, und seitdem erbricht sie fast alles Genossene. Blut oder kaffe satzähnliche Massen bemerkte sie in dem Erbrochenen nie. Seit $\frac{1}{2}$ Jahr s sie stark abgemagert.

Die Untersuchung ergab: Mittelgrosse, schwächlich gebaute Fra von schmutzig-gelber Hautfarbe, mit den Zeichen einer hochgradigen A magerung und welker, schlaffer Haut. Die Zunge ist belegt, das Gebi sehr defect.

Die Rippen verlaufen steil nach abwärts, der epigastrische Winkel sehr spitzig, beide Seiten heben sich gleichmässig. Die Lungengrenze st rechts auf der 6. Rippe, links beginnt die absolute Herzdämpfung an 4.; die hintere Lungengrenze ist beiderseits an der 10. Rippe. Der Spitze stoss ist nicht zu fühlen, wie überhaupt die abnorme Configuration Thorax die Percussion sehr erschwert. Die Herztöne sind rein. Es w eine mässige Menge eines geballten, schleimig-eitrigen Sputums von grü licher Farbe expectorirt. Weiter findet sich eine Struma, besonders rech seitig.

Die Lebergrenzen sind normal, die Bauchdecken schlaff und welk. D ganze Abdomen ist trommelförmig aufgetrieben, man sieht deutlich die Pe staltik, sowie nach Reiben der Bauchdecken das Hervortreten der charak ristischen Magenfigur. Die grosse Curvatur reicht bis $\frac{1}{2}$ Hand breit üb der Symphyse herab. Plätschergeräusche sind leicht hervorzurufen.

In der linken Mamillarlinie ist unter dem Rippenrand ein etwa apf grosser Tumor zu fühlen, der mit der Respiration sich nicht verschiebt, zie lich druckempfindlich ist und eine höckrige Oberfläche besitzt. Ascites nicht nachzuweisen. Der Urin ist klar und sauer und enthält weder Eiwe noch Zucker.

Am Tage darauf wurde eine Ausspülung des Magens vorgenommen, u diese ergab eine grosse Menge unverdauter Speisereste. Die ausgepum Flüssigkeit roch stark nach Milchsäure und enthielt Fetttropfen und Ga Jetzt konnte man auch in dem eingesunkenen Abdomen die oben erwäh Resistenz viel deutlicher abtasten. Sie war von ihrem früheren Platz v schwunden und nach der Medianlinie gerückt. Dort zeigte sich ein Tum von etwa Faustgrösse, der genau median lag und über den Nabel hinun reichte. Seine Oberfläche war höckrig, mit der Athmung verschob er s

Ausserdem waren in der rechten Regio hypogastrica mehrere nuss-
e Tumoren fühlbar (Lymphdrüsen?).
Am 17. September erneute Magenausspülung, bei der zum Schluss ein
es Blutgerinnsel erschien. Die Untersuchung des Mageninhaltes ergab
n der freien Salzsäure, dagegen Anwesenheit von Milchsäure. Das mi-
opische Bild zeigte viel Fett, vereinzelte Epithelien und Sarcine.
Auf Grund aller dieser Erscheinungen konnte die Diagnose auf ein be-
ziemlich weit vorgeschrittenes Magencarcinom mit aller Sicherheit ge-
werden.
Die Magenausspülungen wurden täglich vorgenommen und bekamen der
ntin sehr gut. Die Acidität des Magensaftes hielt sich während des
ufes der Krankheit sehr schwankend zwischen 97 pCt. und 36 pCt. Der
war fest und fäculent, zuweilen Einlauf nöthig. Am 1. October trat
ichtes Oedem der oberen Lider auf, am 9. am Kreuzbein Decubitus
Handtellergrösse. Beim Ausspülen des Magens erhielt man am 13. Oct.
iche kaffeesatzähnliche Massen; die Häminprobe fiel negativ aus. Die
ntin klagte über starke Blähungen und Brennen in der Magengegend,
s nach dem Essen über Athemnoth.
Jetzt beginnt neben hochgradiger Tympanites eine Dämpfung der unteren
des Abdomens bis zum Nabel, besonders rechts unten, aufzutreten,
ch am anderen Tag (16. Oct.) als Flüssigkeitsansammlung erweist. Am
onnte bereits ein freier Ascites mittlerer Grösse constatirt werden. Der
umfang über dem Nabel betrug jetzt schon 77,5 cm und bewegte sich
am Ende des Octobers in den Grenzen von 76 bis 80 cm.
An den Knöcheln und an beiden Füssen trat am 22. Oct. Oedem auf,
es sich bis zum 30. über die ganzen Beine bis zum Hüftgelenk ver-
te. Die Herztöne waren rein, im Urin kein Eiweiss.
Bei der klinischen Vorstellung am gleichen Tage bot die Kranke das
einer hochgradigen Kachexie, wenn auch durch zweckmässige Behand-
das Körpergewicht von 32,900 kg, bei der Aufnahme in die Klinik, bis
kg in die Höhe gegangen war, wobei jedoch das nicht unbeträchtliche
ht der Ascitesflüssigkeit in Abrechnung zu bringen ist. Die Brust-
e waren normal. Das Abdomen zeigte eine gleichmässige kuglige Auf-
ng, die Haut darüber war gespannt und glänzend, Fluctuation leicht
zurufen. Der Befund bei der Palpation war derselbe wie früher, Tu-
unter dem rechten Rippenrand nahe der Medianlinie, von höckriger
äche und harter Consistenz. Man hatte das Gefühl, als ob im Abdo-
kleine Stückchen schwämmen. Es wurde bereits eine secundäre carci-
öse Peritonitis als Ursache des Ascites angenommen.
Am 3. November klagte die Kranke über beständigen Hustenreiz, Sputum
jedoch nicht vorhanden. In der darauf folgenden Woche entwickelten
die subjectiven und objectiven Symptome einer exsudativen Pleuritis
nken Seite. Am 10. November wurde eine Probepunction in der linken
en Axillarlinie unterhalb der Pectoralisfalte vorgenommen. Man er-
höchstens 2 ccm sanguinolenter Flüssigkeit mit kleinen Trübungen;

mikroskopisch fand man viele rothe, wenig weisse Blutkörperchen und einig durchsichtige Flocken, wohl Fibrin. Am anderen Tage hörte man auch a der rechten Lunge mittelblasiges, reichliches Rasseln. Man machte lin eine neue Probepunction, diesmal in der Scapularlinie, und bekam ei seröse Flüssigkeit. Darauf schritt man zur Punction der linken Pleurahöh die etwa 300 ccm trüber, seröser, opalescirender Flüssigkeit zu Tag beförder welche sofort gerann. Ihr specifisches Gewicht war im frischen Zusta 1008, nach dem Erkalten 1011. Eiweiss war reichlich darin, doch nur wer morphotische Elemente, bestehend in vereinzelten Leukocyten; kein Fibr wie es scheint auch kein Fett.

Die Patientin war sehr schwach, hatte grosse Athemnoth und stark b schleunigten (148), kleinen, aber regelmässigen Puls. Frottement war au jetzt noch nicht zu hören. Es wurde eine ziemlich reichliche Menge ei serös-schaumigen Sputums von gelb-röthlicher Farbe entleert. An dies Tag waren wiederholt Analeptica nöthig. Tags darauf ging es der F besser. Fieber hatte sie während der ganzen Krankheit nicht, die Tem ratur hielt sich stets zwischen 36,2 und 37,2.

Auf der linken Lunge war die Dämpfung am 14. November ganz v schwunden, nur feinblasige Rhonchi waren erhalten. Dazu trat noch dem Frottement ähnliches Geräusch, das aber nicht sehr ausgesprochen v Die Athemnoth wurde Tags darauf wieder sehr gross. Das Oedem der Be nahm zu, der Abdominalumfang betrug jetzt 84 cm. Am 16. November s die Dämpfung links hinten unten bis 2 Finger breit über den unteren S pularwinkel; darüber Bronchialathmen. Die Hände wurden ödematös, sonders die rechte, ebenso die Füsse, stärker wie seither. Der Bauchumf war jetzt auf 89 cm gestiegen, in der Pleurahöhle stand die Flüssigkeit 6. Brustwirbel beiderseits.

Am nämlichen Tage wurde die Punctio abdominis vorgenommen. entleerten sich 1500 g einer gelblichen, milchig-trüben Flüssigk vom specifischen Gewicht 1007, nach der Abkühlung 1012. kroskopisch fand man etwas Fett, keine Kokken und ke Epithelien. Eine quantitative Analyse des Fettgehaltes, sowie eine Un suchung auf Eiweiss und Zucker wurde damals leider unterlassen.

Nach der kleinen Operation war der Bauchumfang auf 79 cm zur gegangen, es träufelte nicht besonders viel Flüssigkeit nach. Bei wechs dem Befinden stieg in den nächsten 2 Tagen die Athemnoth, der Abdomi umfang nahm bis 84 cm zu. Am 21. Nov. hatte die Patientin 4 di Stühle, starke Blähungen, aber keine Dyspnoe, Puls 96. Mittags prolab aus der Punctionswunde ein Stück Netz, welches sehr leicht blutete. N doppelter Ligatur wurde es abgetragen. Später wurde der Puls klein frequent, und trotz der üblichen Excitantien trat um $10\frac{3}{4}$ Uhr Nachmit der Tod ein.

Die klinische Diagnose lautete auf Carcinoma ventriculi, linksse Pleuritis und carcinomatöse Peritonitis.

Am anderen Morgen 10 Uhr fand die Section statt. Wir hatten folge

Sectionsbefund.

Magere Leiche mit aufgetriebenem Abdomen. Am Nabel dringt durch Perforationsöffnung ein Stückchen Netz heraus, das mit Jodoform ge-t ist. In der Bauchhöhle etwa 3000 ccm chylöser Ascitesflüssig-, die aussieht wie Eierpunsch und langsam und unvollkommen sedi-rt.

In beiden Pleurahöhlen etwa 1500 ccm leicht getrübter, ebenfalls chylös ter Flüssigkeit, doch nicht so ausgesprochen fetthaltig wie der Ascites. Herz ist klein, braun, schlaff, im Herzbeutel vermehrte Flüssigkeit. Beide e Lungenlappen sind comprimirt und atelektatisch. Eine mittlere Menge tatischer Knoten in der Lunge, die oberflächlichen subpleural gelegen, auffallend deutlichen Lymphgefässramificationen voller Carcinommassen er Pleura.

Die Milz ist klein und blass, atrophisch, aber ebenso wie die Nieren on Metastasen. Urin ist in geringer Menge vorhanden, nicht chylös t. Die Leber ist durchsetzt von stecknadelkopf-, seltener linsengrossen hen. Carcinomatöse Hilusdrüsen; die Gallengänge wegsam.

Nahe dem Pylorus an der kleinen Curvatur ein Ulcus mit wallartig worfenen narbigen Rändern, die fast die ganze Circumferenz des Pylo-eiles in eine starre markige Masse umwandeln, mit engem Durchgang. liche metastatisch infiltrirte Drüsen an der kleinen und grossen Cur- und auffallend viel Lymphstase, auch auf der Oberfläche des Pankreas. elseitige brombeer- oder fast blumenkohlartige Tumoren beider Ovarien, chten eine grössere Cyste, ausgefüllt mit krümligen Massen. Im Dou-chen Raume überall metastatische Knoten des Peritonäums. In beiden e iliacae und femorales Thromben, rechts nur an der Klappe unterhalb pupart'schen Bandes, links aber in längerer Ausdehnung. Doppelseitige ne der Füsse und unteren Extremitäten.

Carcinomatöse Lymphdrüsen liegen dicht über der Gabelung der Aorta teigen an derben Strängen, letzterer folgend, bis zum Zwerchfell empor, e auf beiden Seiten der Aorta mächtige Packete bilden. Von ihnen die Cisterna chyli so umschlossen, dass ihre Präparation nicht möglich Unterhalb dieser Stelle strahlen zahlreiche Lymphgefässe, geschlängelt trotzend mit klarer Lymphe gefüllt, nach allen Seiten aus. Der Ductus icus tritt in das hintere Mediastinum, ohne dass die Carcinommassen iaphragma direct durchwuchern. Anfangs ist der Brustgang noch ch schlank, communicirt durch stark gefüllte und verdickte Aeste mit ussgrossen Lymphdrüsen an der Vorderseite der Aorta in der Höhe Rippe und zieht dann als stark geschlängelter, dicker, massiver Strang, kt vom Oesophagus, und zwischen 4. und 5. Rippe die Aorta kreuzend, nken Vena subclavia. In der Vene ist es nicht zur Thrombose ge-en, eben so wenig im allerletzten Theil des Ductus, d. h. nur unmit-an seiner Einmündung; die Wand dagegen ist auch hier noch verdickt. Während im unteren Abschnitt des Ductus zahlreiche Collateralen eben-

falls stark injicirt erscheinen und an Dicke dem eigentlichen Brustgang nah kommen, fehlen solche weiter oben, und der Ductus bildet einen einheitliche Strang von 1,0 bis 2,5 cm Umfang.

Von der Gegend der 5. Rippe an aufwärts bilden die bronchialen Lymph drüsen ein dichtes Convolut, das den Ductus, den Oesophagus und die Aor überlagert und die grossen Bronchi sowie die Vena cava superior rings ur schliesst. Die einzelnen Drüsen sind von Haselnuss- bis Hühnereigrösse.

Oberhalb der linken ersten Rippe sind die Infra- und Supraclavicula drüsen zu harten, erbsen- bis nussgrossen Tumoren angeschwollen, unt einander durch feste Stränge verbunden.

Der Ast, der die Lymphe der linken oberen Extremität dicht an d Einmündungsstelle des Ductus thoracicus in die Vena subclavia dem Kre lauf zuführt (Truncus subclavius sinister), umfasst als geschlängeltes, ebe falls mit krümligen Massen prall gefülltes Gefäss von unten her die Arte subclavia sinistra in scharfem Bogen.

Als Nebenbefund doppelseitige Struma colloides.

Anatomische Diagnose: Carcinom des Pylorustheiles des Mage mit Metastasen in die Leber, Lungen, Drüsen im Lungenhilus und in d Claviculargegend, an der Aorta, an der kleinen und grossen Curvatur, Peritonäum des Douglas, sowie der Ovarien (?). Carcinomatöse Infiltrat und Thrombose des Ductus thoracicus auf seiner ganzen Ausdehnung, Lymphstauung und chylösem Ascites. Fetthaltige Pleuratranssudate Compressionsatelektase beider Lungen. Struma colloides.

Bei der mikroskopischen Untersuchung zeigte sich ein typisc Magencarcinom (Cylinderzellen) mit mässiger Entwickelung des Bindegewe Es war sowohl die Schleimhaut als auch ganz besonders die Muscularis dur setzt von reichlichen Krebsnestern und -zapfen. Die Lymphdrüsen an kleinen Curvatur boten ein dem entsprechendes Bild. Die Knötchen Leber erwiesen sich als Cylinderzellennester, das Leberparenchym war erhalten. Einige Schnitte, dem Grund des Douglas'schen Raumes entn men, liessen sehr schön die Carcinomatose des Bauchfells selbst sowie e drüsenartige Anordnung der Carcinommetastasen im subperitonäalen Gew erkennen.

Ein Knötchen auf der Kuppe des Uterus, genau den miliaren Carcin knoten des Bauchfells gleichend, erwies sich als beginnendes subseröses My

Die Veränderungen an den Ovarien stellten sich als Carcinom her Und zwar war das linke Ovarium völlig durchsetzt von Krebsmetasta deren Struktur im Wesentlichen dem mikroskopischen Bild des primä Heerdes am Magen entsprach. Eine kleine Cyste, ausgekleidet mit Endot nahm die Mitte des Präparates ein.

Das rechte Ovarium, von Hühnereigrösse, war, wie erwähnt, cyst degenerirt. Die Wand war mässig dick und von höckriger Oberfläche. der Innenseite Endothelauskleidung wie bei der Cyste des anderen E stockes. Die Wandung war durchzogen von Carcinomnestern, jedoch recht verschiedenartigem Bau, kleinzellige Stellen wechselten mit Partien

akter des Scirrhus ab. Es lag zuerst die Vermuthung nahe, dass es um einen zweiten primären Heerd handeln könne, was nebenbei bet, durchaus nicht so selten vorzukommen scheint, als es seither angenen wurde. Nur erschien doch an vereinzelten Stellen auch hier das Magencarcinom entsprechende Bild. Die Abnormität war offenbar bedurch das Verhalten des Mutterbodens bei der Cystenentartung des um.

Eine Untersuchung der übrigen Organe, speciell der Lungen und der a, war leider unmöglich.

Mit Rücksicht auf die Erhaltung des interessanten Präparates wurde Ductus thoracicus nur ein kleines Stückchen aus der Höhe des 10. Brustls entnommen. Es wurde nach der üblichen Methode in 75procentigem hol, dann Alkohol und Aether zu gleichen Theilen und schliesslich abem Alkohol gehärtet und in Celloidin eingeschlossen und mit dem Mim geschnitten. Gefärbt wurde sowohl mit Alauncarmin als auch mit atoxylin mit Eosin-Nachfärbung, gerade wie die Schnitte der oben erten Organe.

Das Bild des Ductus auf seinem Querschnitt war folgendes: Die Wand Gefässes unregelmässig, von wechselnder Dicke, kleinzellig infiltrirt und nweise von Zellmassen durchsetzt, die deutlich alveolären Bau und epilen Charakter erkennen liessen.

Das Lumen des Ductus total ausgefüllt durch einen Thrombus, beste aus degenerirenden Leukocyten, Detritusmassen und, jedoch nur stelise, Zellgruppen, die sich auf beide Methoden intensiver als die Umng färbten, wohl von epithelialer Herkunft.

Auf Grund der genauen Krankengeschichte und des Sectionsndes, vervollständigt durch die mikroskopische Untersuchung, leider nicht an allen Organen ausgeführt werden konnte, nen wir uns ein deutliches Bild der Entwickelung der pathoschen Veränderungen und der dadurch bedingten klinischen ptome machen.

In der Krankengeschichte prädominiren natürlich die Erinungen des primären Magenkrebses, der bekannte constante ptomencomplex. Bei der Aufnahme der Patientin war, nach Anamnese und dem Status praesens, das Carcinom bereits vorgeschritten und inoperabel. Die „schwimmenden Stück-“ entsprachen jedenfalls den vergrösserten Lymphdrüsen der sen Curvatur, in die Leber waren sicher schon Metastasen ngt, was ja bei Carcinoma ventriculi schon sehr frühzeitig utreten pflegt. Das Bauchfell erkrankte durch Weiterwuchern ler Continuität, durch Verschleppung von Krebszellen auf dem phwege und später vor Allem in dem grossen Lymphraum

der Peritonäalhöhle durch die Peristaltik des Darmes. Zugleic dem Gesetz der Schwere folgend, gelangten sie auch an die tiefs gelegene Stelle, in das Cavum Douglasii.

Zu dem Bild des Magencarcinoms trat am 15. October d der Carcinomatose des Bauchfells. Die grösste Menge der Flüssi keit ist wohl als ein Produkt der chronischen Entzündung au zufassen. Stauung spielte wahrscheinlich, wenigstens nach de Herzbefnnd bei der Section, auch eine Rolle dabei. Die Chylu beimischung ist meiner Ansicht nach in Folge vollständiger O turation des Ductus und seiner Collateralen, auf eine abnorm Durchlässigkeit, oder eine oder mehrere Rupturen der mitaf cirten Chylusgefässwandungen zu beziehen.

Der ätiologische Zusammenhang der seit 3. November b stehenden Lungen- und Pleuraerscheinungen mit dem Mage carcinom konnte nur vermuthet werden. Das diagnostisch sehr wichtige Sputum wird als gelbröthliche, serös-schleimi Masse beschrieben, war also etwa entsprechend dem von D rolles[1]) mehrfach beobachteten, stachelbeergeléeartigen Aswi bei Lungenkrebs.

Vom Magen war der Krebs durch die Lymphbahnen u nach Erkrankung der Lymphfollikel zum Ductus thoracicus g langt und hatte hier eine allmähliche Thrombosirung des Hau ganges und seiner Collateralen bewirkt, in Folge dessen die hoc gradige Stase in den peripherischen Abschnitten der Chylusbahn

Die Oedeme der unteren Extremitäten erklären sich sowo aus dem Ascites und dem dadurch erhöhten Widerstand Kreislauf, als auch aus der Thrombose in beiden Venae iliac die, wie es scheint, wiederum durch die Stase hervorgerufen w

Die Ovarien waren auf dieselbe Art wie das Bauchfell d Douglas'schen Raumes erkrankt.

Die Ursache des Pleuraexsudates war einestheils die car nomatöse Pleuritis, anderentheils rührte die Fettbeimischung r grosser Wahrscheinlichkeit aus einem in Folge centraler Thro bosirung geborstenen Chylusgefäss des hinteren Mediastinu her, auf was die starke Injection der subpleuralen Lymphgefä hindeutet. Es kann directe Arrosion eines kleinen Stämmch

[1]) Darolles, Du cancer pleuro-pulmonaire. Paris 1877. Thèse No. 3

einfache Berstung in Folge der Druckerhöhung durch den pleten Verschluss des Ductus die Veranlassung gegeben ha- ebenso natürlich auch einfache Transsudation durch die nur rm durchlässige Wandung.

---

Die allgemeinen Gesetze der Metastasenbildung bei Carcinom in der Literatur aus den letzten Jahren und Jahrzehnten so ührlich erörtert, dass es unnöthig erscheint, hier näher darauf ugehen. Besonders v. Recklinghausen[1]) hat in seinem nnten „Handbuch der allgemeinen Pathologie des Kreislaufes der Ernährung“ diese bedeutsamen Vorgänge in geradezu sischer Weise geschildert. Die mikroskopischen Vorgänge den Lymphgefässen und -follikel sind von Quincke in iemssen's Handbuch (VI. Bd.) des Näheren beschrieben. serdem sei hier nur noch auf eine Arbeit Thormählen's[2]) secundären Lungenkrebs aufmerksam gemacht. Es giebt Thormählen 3 Wege, auf denen die Verschleppung er- n kann: 1) vom Magencarcinom aus gelangen die Partikel h den Lymphstrom in die Pleurahöhle und werden dort in Lymphgefässen abgelagert; 2) auf dem Lymphweg bis zu bronchialen Lymphdrüsen, von da peripherisch dem Bron- lbaum entlang in die Lunge; 3) durch den Ductus thoracicus, Herz und von da in die Lungen, also auf dem Lymphblut- e. Ausserdem ist aber beobachtet, wenn auch nicht so häufig bei Sarcom, dass die Gefässwand (Vene) von aussen her von Carcinom ergriffen und durchbrochen werden kann, und es urch das Herz hindurch zu einer Krebsembolie auf dem Blut- e kommt. Dass in unserem Falle der Ductus thoracicus bei Metastasenbildung nach der Lunge zu eine wichtige Rolle ielt hat, glaube ich auf Grund des Präparates bestimmt an- nen zu dürfen.

---

Wie erwähnt, sind in der Literatur bis jetzt erst 5 Beob- ungen von Carcinom des Ductus thoracicus hinterlegt. Im re 1880 beschrieb im 79. Bande dieses Archivs Weigert enden Fall von Krebs des Brustganges:

[1]) v. Recklinghausen, Langenbeck's Archiv. 1883. 2. 3.
[2]) Thormählen, Göttingen 1885, Dissertation.

Wilhelm P., Cigarrenmacher, 57 Jahre alt. Section am 24. Januar 187
15 Stunden post mortem.

Die anatomische Diagnose lautete auf Krebs des untersten Theil
des Mastdarmes; Krebs der Flexura sigmoides. Hypertrophie der Musculat
des unteren Darmendes, colossale Erweiterung des Darmes. Hineinwuche
des Krebses in das Beckenzellgewebe. Umschnürung der Vena iliaca exter
sinistra, Thrombose derselben und der Schenkelvenen. Carcinom der Leiste
Becken- und retroperitonäalen Drüsen. Carcinom des Ductus thoracicu
Carcinomknoten der Leber, einer in einen Gallengang hineinwuchernd. C
stische Erweiterung des letzteren. Lungenödem, Oedem der linken unter
Extremität, u. s. w.

„Da wo der Ductus thoracicus durch das Zwerchfell tritt, ist dersel
stark aufgetrieben und von einem weichen, kolbigen Körper erfüllt. Unte
halb dieser Stelle nach dem Bauche zu ist der Lymphstamm stark erweite
so dass er an Umfang 1,5 cm hat, doch ist sein Lumen nicht ganz gleic
mässig; die Wandung in diesem erweiterten Theile ist glatt, nur sitzt
der Hinterwand im Lumen, 2 cm unterhalb der weichen Ausfüllungsmasse
ein ovales, flaches, röthliches Gerinnsel, welches fest adhärirt. Die Erw
terung verliert sich nach unten zu (peripherisch) ziemlich schnell, und
den mesenterialen Lymphgefässen namentlich ist von einer Zunahme d
Umfanges nichts wahrzunehmen. Schneidet man den Ductus thoracic
weiter nach oben auf, so stellt sich die Ausfüllungsmasse als eine weic
grau-röthliche Masse dar, die nach unten zu frei in das Lumen des erw
terten Theiles hineinragt, nach oben hin aber auf eine Strecke von 2
mit der Wand ringsum verwachsen ist, so dass ein Lumen gar nicht m
existirt.

Diese Stelle des Ductus thoracicus setzt sich nach oben hin in eine etw
dünnere Partie fort, während sie selbst in ihrem breitesten Theil 0,5
Durchmesser hat. Bei einer Länge von 13 cm ist der nun folgende Bru
theil des Ductus thoracicus nur 1—2 mm breit, das Lumen verengt,
Wand verhältnissmässig dick; erst die obersten 2,5 cm werden wieder bis
einer Dicke von 0,5 cm durch eine beträchtliche Infiltration der Wand kno
aufgetrieben.

Mikroskopisch stellte sich sowohl die primäre Geschwulst im Rect
als die der Lymphdrüsen und des Ductus thoracicus als ein exquisites
linderzellencarcinom dar.“

Weigert nimmt an, dass von dem primären Rectumkrebs aus
Lymphdrüsen in der Umgebung des Brustganges inficirt worden sind.
der Stelle des Gerinnsels im Ductus scheint das Uebergreifen auf den le
teren stattgefunden zu haben. Eine mikroskopische Untersuchung die
Stelle unterliess Weigert wegen Erhaltung des Präparates. Es fiel ihm a
dass trotz des vollkommenen Verschlusses des Ductus nur die allernächs
Lymphgefässe, so die Cisterna chyli, erweitert waren. Ob Collateralbildung
aufgetreten waren, erwähnt Weigert nicht.

In den „gesammelten Abhandlungen zur wissenschaftlichen
icin“ (S. 214) finden wir die Beobachtung Virchow's be-
ieben.

„Bei einem Mann, der an Carcinom des Oesophagus und der Leber ge-
en war, fand sich unterhalb der Bifurcation der Trachea ein grosses
geschwür, in dessen Umfang eine Infiltration der Theile bestand, durch
e der Ductus thoracicus fast im Umfang von 3 Linien mitergriffen war.
halb dieser Stelle bis zur Einmündung in die Subclavia war der Brust-
vollkommen frei und leer; gegen die Krebsmassen hin wurden die
dungen allmählich dicker, das Lumen enger und am Ende verschwand
in der Neubildung. Unterhalb war das Verhältniss ähnlich, nur zeigte
der Gang von dem Punkte an, wo das Lumen wieder existirte, stark
dehnt durch ein sehr dünnes, leicht rothes Fluidum; insbesondere war
isterna bis zur Dicke des Kiels einer Storchenfeder ausgeweitet. Die
aldrüsen, sowie die an der Wurzel des Gekröses gelegenen Lymph-
n waren etwas vergrössert, und die Chylusgefässe überall bis zur Berstung
nnt. Alle Chylusgefässe, besonders die am Magen, Colon transversum
am mittleren Abschnitt des Dünndarms waren erweitert, jedoch nicht
össert. Pleuraexsudat war nicht vorhanden, Ascites nur in geringer
e. Im Darm selbst kein Fett, dagegen in den Darmzotten ziemlich
lich abgelagert. Die Chylusgefässe enthielten Fett, Faserstoffschollen
wenig Blut- und Lymphkörperchen. Die Chylusgefässe des Darmes
n mit geronnenen Chylusextravasaten umlagert. Der Ductus thoracicus
elt viele Blutkörperchen, wenige Lymphzellen und mässige Mengen von
röpfchen.“

Die übrigen 3 Fälle finden wir bei Enzmann in seiner be-
erwähnten Dissertation. Es sei an dieser Stelle auf die
terhafte Beschreibung der Anatomie des Ductus thoracicus
merksam gemacht, die der Verfasser seiner Abhandlung vor-
chickt. Seine Angaben über die Erkrankungen des Brust-
ges umfassen zwar nicht die ganze Literatur, sind aber von
r peinlichen Sorgfalt, vor Allem seine eigene Beobachtung
Krebs des Ductus, deren Darstellung wir nur das wichtigste
ehmen wollen.

Marie St., 60 Jahre, Fabrikarbeiterin. Anatomische Diagnose: Carcinoma
, Carcinom der Becken- und Retroperitonäaldrüsen. Hypertrophie des
n Ventrikels, Hydrothorax duplex, Hydronephrosis duplex, Erweiterung
Ductus thoracicus bei Carcinom des oberen Endes. — Bedeutende Ab-
rung. Die Bauchhöhle enthält 30 ccm dunkelgelbe, mit Flocken ge-
nte Flüssigkeit.

„3—4 cm unterhalb der Arteria coeliaca findet sich ein 9,5 cm langes,
m breites und 2 cm dickes Packet von lumbalen Lymphdrüsen, welches

die Aorta descendens, sowie die Vena cava inferior umgiebt und mit diese Gefässen fest verwachsen ist. Der Durchschnitt der Lymphdrüsen erschei grob porös, aus den Poren entleert sich eine gelbliche, bröcklige Masse. A dem erwähnten Drüsenpacket steigt der Ductus thoracicus, ohne dass er si abwärts in den Drüsen verfolgen liesse, als ein im Mittel 5 mm breiter Stra rechts von der Aorta descendens aufwärts und geht nach einem Verlaufe v 3,5 cm in eine eiförmige, 4,8 cm lange, fluctuirende Erweiterung über, der grösste Peripherie 8 cm beträgt. Von da 15 cm aufwärts wechselt der Duct thoracicus in seiner Breite von 3—6 mm, zeigt einen geschlängelten Verla und im oberen Abschnitte einige rosenkranzförmige Anschwellungen. diese schliesst sich eine zweite, 4,2 cm lange, am grössten Umfang 2,3 messende, ziemlich weich sich anfühlende, walzenförmige Erweiterung a 1,5 cm oberhalb derselben bildet der Gang einen bohnengrossen, in 2 A theilungen getheilten, durch eine tiefe Einschnürung von der unterhalb legenen Partie getrennten Knoten von fester Consistenz. Von hier ab der noch 4 cm lange, vor seiner Einmündung in die Vena subclavia sinis abgeschnittene Ductus thoracicus gleichmässig 3—4 mm breit. Die ga Länge des vorhandenen Ductus beträgt 35,5 cm.“

Das Lumen des Ductus war über dem erwähnten Drüsenpacket du einige Septen in kleine Fächer zerlegt. Es liessen sish aus ihm gelbli weisse bröcklige Massen herausdrücken, ebenso aus der ampullenförmig Erweiterung. Unterm Mikroskop stellten sie sich hauptsächlich als fettig generirte Zellen dar, die Wandung des Ductus zeigte alveoläre Struktur.

Weiter oben ist der Kanal einheitlich und durchgängig. An der Inn wand der Ampulle wandständiger Thrombus, der auch Epithelien enthi die Wand selbst dagegen frei von zelligen Einlagerungen, mit Ausnahme Intima. Der nun folgende Gang zeigte den gleichen Inhalt wie die übri Partien und war einer feinen Sondirung zugängig. Die Wandungen der der Aortanähe gelegenen Anschwellungen waren hypertrophisch, bei letzten war Carcinom nachweisbar und vollständiger Verschluss nach Einmündung in die Vena subclavia zu, durch einen organisirten Thromb

Andral veröffentlichte als „Recherches pour servir à l'histo des maladies du système lymphatique“ im Archiv général médecine (T. VI. p. 507) folgenden Fall (nach dem Citat Er mann's):

Eine Frau starb an Carcinoma uteri. Bei der Section war der Duc thoracicus umfangreicher als gewöhnlich, ein mattweisser Strang. Am Zwe fell verschwand der Brustgang in krebsigen Massen, die, wie es scheint, den Lymphdrüsen ausgegangen waren. Die Innenfläche des Ganges lebhaft geröthet und auf grosse Ausdehnung hin mit kleinen Carcinomkr chen besetzt. Im kleinen Becken reichte die Carcinommasse des Cor uteri bis zu den Wurzeln des Ductus thoracicus. Die Vena subclavia nistra war stark erweitert und von der Vena axillaris bis zur Cava supe mit Blutgerinnsel gefüllt. Die Mündung des Ductus war jedoch nicht verl

Der älteste bekannte Fall von Carcinom des Brustganges ist von A. Cooper (Medical Records and Researches, 1798, I, rsetzt von Isenflamm und Rosenmüller in den Beiträgen die Zergliederungskunst, 1800):

Der primäre Heerd war im rechten Hoden. Von da war die Geschwulst Lymphgefässen entlang nach den Lendenwirbeln zu gewuchert und bil- dort einen 9 Pfund schweren Tumor. „Das Ansehen des Ductus tho- cus war sehr widernatürlich. Seine Häute waren verdickt und undurch- tig; er war runder und solider als gewöhnlich, indem er mehr einem ven als dem Hauptstamm des Saugadersystems glich. Das Receptaculum i war mit einer Materie von derselben Art, wie die in der Geschwulst in dem Hoden war, ausgefüllt. Sie hing fest an der inneren Wand des chfalls verdickten, undurchsichtigen und irregulär geformten Gefässes an. h im Brustgange selbst fand sich eine ähnliche Materie, die den Kanal topfte. Gegenüber der Krümmung der Aorta hatte sich das Gefäss in Geschwulst von der Grösse einer Wallnuss, die sich nur in Hinsicht die Grösse von der Geschwulst im Unterleib unterschied, verloren. Ober- dieser Geschwulst erschien der Ductus wieder in seinem natürlichen stand und endigte sich auf die gewöhnliche Art.“

Damit schliesst die gesammte Literatur über Carcinom des ctus thoracicus ab.

Dass in den erwähnten Fällen der Krebs des Brustganges ts secundär ist, ist bei dem anatomischen Bau der Lymph- fässe selbstverständlich. Auch das Peritonäum kann nicht mär an Carcinom erkranken, bei sorgsamer Untersuchung findet n stets den primären Heerd an anderer Stelle. Häufig spielt loch das Bauchfell die Rolle des Zwischenträgers, besonders i dem Weiterwuchern des Carcinoms auf die feineren Chylus- fässe. Am Ductus thoracicus selbst müssen, wie uns die ci- ten Fälle zeigen, zuerst die retroperitonäalen Lymphdrüsen er- ankt sein, ehe der Hauptgang befallen wird. Auf der anderen ite berichten Enzmann (a. a. O.), Lücke[1]), Hughes[2]), Bar- buhr[3]) und Andere von ausgedehnter Carcinomatose der Me- nterialdrüsen bei völlig intactem Ductus. Was den primären eerd anbelangt, so sass dieser bei den Fällen von Weigert

[1]) Lücke, dieses Archiv. 1867. Bd. 41.

[2]) Hughes, Guy's Hospital Reports. 1841. Referat im Arch. gén. de méd. 1841. III.

[3]) Bargebuhr, Ueber chylösen Ascites. Deutsches Archiv f. klin. Med. 1893. Bd. 51. Heft 2—3.

am Rectum, von Virchow am Oesophagus, von Enzmann und von Andral am Uterus, von Cooper am Hoden. Der von mir beschriebene ist also der erste, der von Magenkrebs ausgegangen ist, zugleich auch der erste, der mit chylösem Ascites verbunden war.

Die Ausdehnung des Krebses auf den Brustgang ist recht verschieden, wie aus den Schilderungen der Präparate hervorgeht. In einem Theil der Fälle ist nur eine Stelle oder mehrere getrennte Partien befallen, während andere Abschnitte ganz frei sind (Enzmann). In unserem neuen Falle war jedoch der Ductus in seiner ganzen Ausdehnung erkrankt und nirgends wegsam.

Wie oben schon gesagt, kann bei schon bestehender carcinomatöser Erkrankung irgend eines Organes das Auftreten des chylösen Ascites an die Möglichkeit einer Metastasenbildung nach dem Brustgang denken lassen. In welchen Fällen aber diese eigenthümliche Erscheinung des Fettgehaltes der Ascitesflüssigkeit auftreten muss, darüber lassen sich überhaupt keine bestimmten Gesetze aufstellen. Wenn wie in der Beobachtung Whitla's (a. a. O.) ein Loch im Ductus darzustellen ist, ist es ja klar, dass besonders bei der Thrombose des oberen Abschnittes der Chylus in die Bauchhöhle floss. Verdünnt wurde hier wahrscheinlich der bereits mit der Lymphe aus den unteren Extremitäten vermischte Chylus durch Exsudat der bestehenden Peritonitis.

Anders steht die Sache aber bei einfacher oder carcinomatöser Thrombose des Ductus, wo keine Oeffnung in der Wand nachzuweisen ist. Beobachtungen, theilweise auch aus der älteren Literatur, bestätigen übereinstimmend, dass ein Verschluss des Brustganges ohne jedes Symptom ablaufen kann, indem sich Selbstanastomosen des Ductus zu Collateralbahnen ausbilden, wie es Astley Cooper[1]) beobachtete, was bei dem äusserst wechselreichen anatomischen Verhalten des Gefässes leicht möglich ist. So sah Wutzer[2]) z. B. den Ductus diesseits der Obliterationsstelle durch 2 parallele Aeste in die Vena azygos einmünden.

[1]) Cooper, citirt in v. Ziemssen's Handbuch. Bd. VI. Quincke.

[2]) Wutzer, ebenda. Vergl. auch oben über Abnormitäten im Verlauf des Ductus thoracicus.

Experimentelle Versuche mit Unterbindung des Brustganges, sie Schmidt-Mühlheim 1878 an Hunden anstellte, können der Verschiedenheit der Bedingungen nicht maassgebend sein. in dem einen Fall handelt es sich um ein plötzlich ein- ndes absolutes Hinderniss, in dem andern um langsame Ver- rung der Bahn, wobei den Collateralen Zeit und Gelegenheit ben ist, die Vertretung der erkrankten Theile zu übernehmen. elbe gilt auch für die Lymphbahnen der unteren Extremi- . Bei Verschluss des Ductus tritt meist kein Oedem der e durch Lymphstauung auf.

Woher kommt also der fetthaltige Ascites?

Man unterscheidet 2 Arten. Mit Ascites chylosus be- net man denjenigen fetthaltigen Hydrops der Bauchhöhle, welchem man annimmt, dass dem Transsudat des Bauch- Chylus aus den Darmchylusgefässen oder dem Ductus tho- us beigemischt ist. Ganz reiner Chylus als Erguss in die hhöhle ist noch nicht beobachtet, am nächsten kommt dem der Fall von Whitla (a. a. O.).

Den Namen Ascites adiposus legt man derjenigen Form welche das Resultat einer fettigen Degeneration der Bauch- ithelien und einer Beimischung derselben zu vorhandenem dat ist.

Nebenbei bemerkt kommen diese Vorgänge nicht nur in Peritonäalhöhle vor, sondern auch unter dem zusammen- nden Namen Hydrops chylosus beziehungsweise adiposus ncke) in der Brusthöhle und vielleicht im Scrotum.

Die Entscheidung, welcher Art von fetthaltigem Ascites im lnen Falle eine Flüssigkeit angehört, hat schon viel Mei- sverschiedenheiten verursacht. Die Franzosen bezeichneten or wenigen Jahren fast jeden fetthaltigen Hydrops der Bauch- als Ascites adiposus und hielten eine Betheiligung der usgefässe für etwas ausserordentlich Seltenes[1]). Bei uns ten die Arbeiten von Quincke[2]) und von Senator[3]) Licht e Angelegenheit. Die gesammte Literatur über die 75 bis

[1]) Bargebuhr, a. a. O.

[2]) Quincke, Ueber fetthaltige Transsudate. v. Ziemssen's Archiv. 1875. Bd. 16.

[3]) Senator, a. a. O.

jetzt constatirten Beobachtungen von fetthaltigem Ascites stell
Bargebuhr, ein Schüler Senator's, in seiner bereits mehrfa
erwähnten Arbeit zusammen, auf die wir, auch was die Pr
gnose und die Therapie anbelangt, verweisen. Derselbe erwäh
auch einen Fall von fettigem Ascites bei Lipämie[1]), der ab
wie es scheint, auf chronische Peritonitis zu beziehen ist.

Quincke kommt zu dem Resultat: „Hydrops adipos
scheint sich vorzugsweise bei Carcinom und Tuberculose des P
ritonäum zu finden." Er beschreibt 2 Fälle, einen eigenen u
einen ihm von Friedreich zur Verfügung gestellten, bei den
sich eine hochgradige fettige Degeneration des Bauchfells beo
achten liess. Bargebuhr citirt ähnliche Angaben. Trotzde
kann ich Bedenken gegen die Auffassung, dass es si
hierbei ausschliesslich um fettige Degeneration d
Epithelien handele, in keinem der angegebenen Fäl
ganz unterdrücken. Dass fettig entartete Zellen, vom Bau
fell selbst oder vom Carcinom stammend, in der Ascitesflüss
keit angetroffen werden, ist durch mikroskopische Untersuchun
festgestellt (vergl. Quincke). Ob diese Thatsache aber a
reicht, wenn man sich die schnelle Wiederansammlung ei
Flüssigkeit vom gleichen Fettgehalt wie früher, nach Punctio
erklären will, ist doch zweifelhaft. Und warum sollte dann
der Masse von Erkrankungen an Tuberculose oder Carcinomat
des Bauchfells so sehr selten Fett im Ascites auftreten?
finde die einfachste Erklärung in der Annahme pathologisc
Veränderungen an den feinsten Wurzeln der Chylusgefä
Dass diese auch dem geübten Auge leicht entgehen können,
bei der mächtigen Ausdehnung des Mesenteriums selbstverstä
lich, besonders wenn keine Extravasate und Gerinnsel mehr
eine bestimmte Stelle aufmerksam machen.

Dass bei der Untersuchung der zelligen Elemente ihre H
kunft nicht immer leicht zu entscheiden ist, zeigen trotz a
Theorie die citirten Fälle von Bargebuhr. Ausserdem k
man, wenigstens nach meiner Ansicht, auch dann nicht
ganz sichere Specialdiagnose stellen, wenn man fettig entar
Epithelien findet. Denn die kann man gleichfalls bei ger

[1]) Pophan, Dublin Quarterly Journal of Medicine. 1854. Bd. 17.

igeren Affectionen des Bauchfells beobachten, bei denen man gedrungen noch einen Chyluserguss annehmen muss.

Auf ein anderes, chemisches Kriterium wurde von Senator nerksam gemacht (a. a. O. S. 315—316). Es ist der Zucker- lt. Doch sagt Senator selbst: „Das Vorkommen von Zucker nehr als zweifelhaften Spuren würde also für die chylöse ur des Ergusses, das Fehlen derselben jedoch nicht dagegen chen, weil durch Vermischung von Chylus oder Lymphe mit m anderweitigen Erguss der Zuckergehalt der gesammten sigkeit unter die Grenze der deutlichen Nachweisbarkeit en kann."

Eine andere Grundbedingung, ganz abgesehen von der Abgigkeit des Zuckergehaltes von der Nahrung, erwähnt aber ator nicht: der relativ hohe Zuckergehalt in einzelnen Fällen chylösem Ascites kann nur dann zu Stande kommen, wenn Lymphgefässe der Leber ihren Inhalt der Ascitesflüssigkeit nischen; denn nach den Versuchen von v. Mering[1]) und eren Autoren wird der Zucker nicht durch die Chylusgefässe, lern durch die Pfortader resorbirt. Ist also durch centrale ombose eines Darmchylusgefässes Stauung des Inhaltes und nssudation desselben oder auch Ruptur am peripherischen chnitte entstanden, so ist bei Behinderung des rückläufigen mes durch den Thrombus gar kein Grund zu abnormem kergehalt der Ascitesflüssigkeit gegeben.

Bevor wir kurz auf die Chemie des fetthaltigen Ascites ein- en, möchte ich noch von einem Fall berichten, den ich eben- hier in Heidelberg beobachtete. Es handelt sich um ein haltiges Transsudat in der Bauchhöhle mit scheinbar dunkler ologie, wie sie ähnlich mehrfach in der neueren Literatur ähnt sind.

Christine Schröder, 46 Jahre, aus Schriesheim, starb 16. Januar 1893 „Myocarditis und Bronchitis." Die Krankengeschichte enthält nichts Po- es über das, was uns hier am meisten interessirt. Bei der Section, am Todestag gemacht, hatten wir folgendes Bild:

Bauchdecken schwappend, starkes Oedem der unteren Extremitäten, ge- es Oedem der Hände.

[1]) v. Mering, Ueber Abzugswege des Zuckers aus der Darmhöhle. Arch. für Anat. und Physiol., Abtheil. für Physiol. 1877. S. 379. Die Versuche darüber sind aber noch keineswegs abgeschlossen.

In beiden Pleurahöhlen abgesacktes seröses Transsudat. Ausgebreitet Verwachsungen der Lungen mit Thoraxwand und Diaphragma. In de Lungen ausgedehntes Oedem und Hypostase. Die Schleimhaut der Bronchie geröthet und geschwollen. In den Bronchien viel schaumiges Secret.

An den Spitzen der Mitralis die Schliessungslinie etwas verdickt, Seh nenfäden verkürzt. Spitzen der Papillarmuskeln fibrös. Linker Ventrik dilatirt. Musculatur an der Spitze dünner, rothbraun und ziemlich fest. A der Schliessungslinie der Tricuspidalis gleichfalls Verdickungen und ein kleine, flache, frische Ulceration. Semilunares beiderseits normal. Rechte Ventrikel viel weiter; Musculatur von mittlerer Dicke, rothbraun, fest.

In der Bauchhöhle 1200 ccm einer trüben, gelblich-weisser chylösen Flüssigkeit. Milz ohne Veränderungen. Beide Nieren grösse Rinde verbreitert und trübe. Leber kleiner, hochgradige Stauung im Lebe gewebe. An der Cisterna chyli und dem Ductus thoracicus keine Veränd rungen nachweisbar.

Die anatomische Diagnose lautete auf Endocarditis valvulae mitral et tricuspidalis, Insufficienz der ersteren (?). Dilatation des Herzens; abg sackter Hydrothorax beiderseits. Parenchymatöse Nephritis. Fetthaltig Ascites. Oedem der unteren Extremitäten.

Wo stammte in diesem Fall das Fett der Ascitesflüssigke her? Wie der Ascites selbst zu Stande kam, ist nach dem Se tionsbericht klar. Da am Bauchfell gar keine Veränderunge waren, konnte das Fett also auch nicht aus degenerirten Zelle stammen. Ich glaube zu der Annahme berechtigt zu sein, da trotz negativen Ausfalles der anatomischen Untersuchung ei Berstung eines kleinen Chylusgefässes durch die allgemeine Sta ung oder eine Transsudation durch die abnorm durchlässi Chylusgefässwandung erfolgt war. Bestätigt wurde diese Ve muthung durch die chemische Untersuchung der Flüssigkei Diese ergab freies Fett, unterm Mikroskop mit Osmiumsäure Gestalt von feinsten Kügelchen erkennbar, verfettete Zellen, dere Herkunft nicht genau zu bestimmen war, und Leukocyten. Durch Filter ging das Transsudat nur trübe. Das Fett liess sich m Aether extrahiren und wurde mit letzterem verdampft, es blie mikroskopisch nachweisbares Fett zurück. Die Eiweissprobe fielen positiv aus, ebenso die Zuckerproben (Nylander, sow Gährungsprobe mit Controlversuch). Die Reaction der Flüssi keit war schwach alkalisch, ihr specifisches Gewicht 1012, d Geruch nach längerem Stehen fade, kein Sediment.

In dem anderen Falle, bei Carcinom des Ductus thoracicu wurde eine genauere chemische Untersuchung leider versäumt.

Was die von anderen Autoren mitgetheilten Angaben über chemische Zusammensetzung der fetthaltigen Transsudate elangt, verweise ich auf den Aufsatz Bargebuhr's. Nur Vergleich mit meinen Befunden einige wenige, auch quan-iv bestimmte:

Quincke (a. a. O.), bei Chylothorax
spec. Gewicht 1016—1020
Fettgehalt 1,078—1,263 pCt.

Quincke (a. a. O.) bei Ascites chylosus
spec. Gewicht 1013—1016
Fettgehalt 1,68—1,87 pCt.

Whitla (a. a. O.) bei Ascites chylosus

| | |
|---|---|
| spec. Gewicht | 1020 |
| Wasser | 94,085 |
| Feste Bestandtheile | 5,915 |
| Unorganische - | 0,995 |
| Organische - | 4,920 |
| Albumen | 2,878 |
| Fett | 1,030 |
| Zucker | 0,210 |
| Andere organ. Stoffe | 0,802 |

Brieger[1]), Carcinomatöse Peritonitis

| | |
|---|---|
| Wasser | 92,34 |
| Fett | 2,57 |
| Eiweiss | 3,98 |
| Asche | 0,49 |

Die Chemie trägt zur Specialdiagnose nichts bei, mit Aus-ne des Zuckergehaltes, der die chylöse Herkunft des Trans-tes ausser allen Zweifel stellt.

Meine Ansicht geht dahin, chylösen Ascites als das weit igere anzunehmen, besonders bei fehlender Peritonitis, nach-esener Stase, Injection der Darmchylusgefässe eventuell mit ien Extravasaten, und bei den Erkrankungen des Ductus tho-us. Zuckergehalt spricht unbedingt für chylösen Ascites.

An die Möglichkeit von Ascites adiposus darf man nur dann en, wenn hochgradige Fettdegeneration des Bauchfells con-

[1]) Brieger, Beitrag zur klin. Geschichte der carcinomatösen Peritonitis. Charité-Annalen. VIII. 1883.

statirt, und für die chylöse Natur des Ascites absolut keine Ur sache aufzufinden ist. Dabei ist jedoch zu berücksichtigen, das gerade durch hochgradige Affectionen des Peritonäums sehr wol an irgend einer Stelle Chylusgefässe arrodirt oder entzündlic gereizt sein können. Ferner die Vorliebe des Carcinoms für di Lymphbahnen. Mit anderen Worten: man muss an die Mög lichkeit eines adipösen und zugleich chylösen, als eines gemischten Ascites denken. Direct ausgeschlosse wird ferner reiner Hydrops adiposus dann, wenn nach Pun tionen in sehr kurzer Zeit der alte Fettgehalt wiederhergestel wird[1]).

Es bleibt dem Anatomen vorbehalten, durch genaue A suchung nicht nur des Ductus thoracicus, sondern ganz vorzü lich der gesammten Chylusbahnen, im einzelnen Falle zur we teren Aufklärung dieser Fragen beizutragen.

Auch von physiologischer Seite wurden dazu Schritte g than. Nachdem Quincke (a. a. O.) eine Veränderung des Fe gehaltes der Ascitesflüssigkeit bei verschiedener Ernährung e wähnt hatte, machte Straus[2]) in einem Fall, wo die Diagno auf Chyluserguss in Folge Carcinoms gestellt war, folgenden Ve such: Er gab dem Patienten nach einer Punction, bei der m chiger Ascites entleert wurde, eine Emulsion von viel Butter Milch zu trinken. Bei der folgenden Punction konnte man ei Flüssigkeit erhalten, die viel milchiger und opaker war wie d den vorhergehenden. Bei der Section war der Ductus sell normal, aber bedeutsame Veränderungen an den Wurzeln d Chylusgefässe zu sehen, die ohne Zweifel die Ursache des Asci chylosus waren. Ich glaube, dass sich derartige Versuche künftigen Fällen zur Ausführung sehr empfehlen.

Die eigenthümliche Physiologie der Fettresorption im Da macht eine Reihe von Experimenten, die man sonst an ande Organen angestellt hat, erfolglos. Es bilden nehmlich die Dar epithelien aus dem ihnen dargebotenen Fett bezw. den Fettsäu ihr eigenes Fett, das Fett des menschlichen Körpers, so d sich verfütterte Thierfette im Chylus und also auch im chylö

[1]) Quincke (a. a. O.) berechnet in einem seiner Fälle die tägliche P duction von fetthaltigem Ascites auf 1600 ccm!

[2]) Straus, Sur un cas d'ascite chyleuse. Paris 1886.

tes qualitativ nicht nachweisen lassen. Eine Ausnahme
nt scheinbar Erucin (Minkowski), die sich bildende Eruca-
e erscheint aber sehr bald im gesammten Fettgewebe des
schen, so dass sich auch mit diesem Experiment wohl nichts
tes beweisen lässt, zumal nach einigen Autoren ein Theil
Fettes auch normal durch die Pfortader aufgenommen wird.
Fütterung mit Farbstoffen, eine sonst sehr beliebte und er-
eiche Methode, lässt uns hier im Stiche, da die Darmwand
Farbstoffe nur wenig oder gar nicht durchgängig ist, was
gens von Manchen bestritten wird.

Um so wünschenswerther wäre es, durch Anstellung der aus-
baren Versuche mit nachfolgender Controle von Seiten des
omen die Angaben Quincke's und Senator's zu vervoll-
digen.

## Erklärung der Abbildungen.

### Tafel III.

Wirbelsäule nebst Weichtheilen und Zwerchfell sind auf der Zeichnung
lassen. Die Ansicht ist von rechts. Der Ductus thoracicus (D. th.),
en am Zwerchfell gelegenen Lymphdrüsen (L. D.) an der rechten Seite
orta (Ao.) emporsteigend, ist fast bis zu seiner Einmündung in die
subclavia sinistra sichtbar. Der unterste Abschnitt der Aorta sowie
uctus thoracicus sind etwas verkürzt gezeichnet. Der Oesophagus (Oe.)
was, der rechte Hauptbronchus (Br.) sowie die carcinomatösen bron-
n Lymphdrüsen (Br. Ld.) sind stark nach der linken Seite gezogen.
s oben ist der Querschnitt der ersten linken Rippe sichtbar, darüber
fra- und Supraclaviculardrüsen (Cl. D.). Oben steigt die Carotis sinistra
sin.) empor, links oben ist die Verbindung des Convolutes mit der
n Schultergegend.

(Separatabdruck aus Virchow's Archiv für pathologische Anatomie u
Physiologie und für klinische Medicin. 134. Band. 1893.)

Druck und Verlag von Georg Reimer in Berlin.

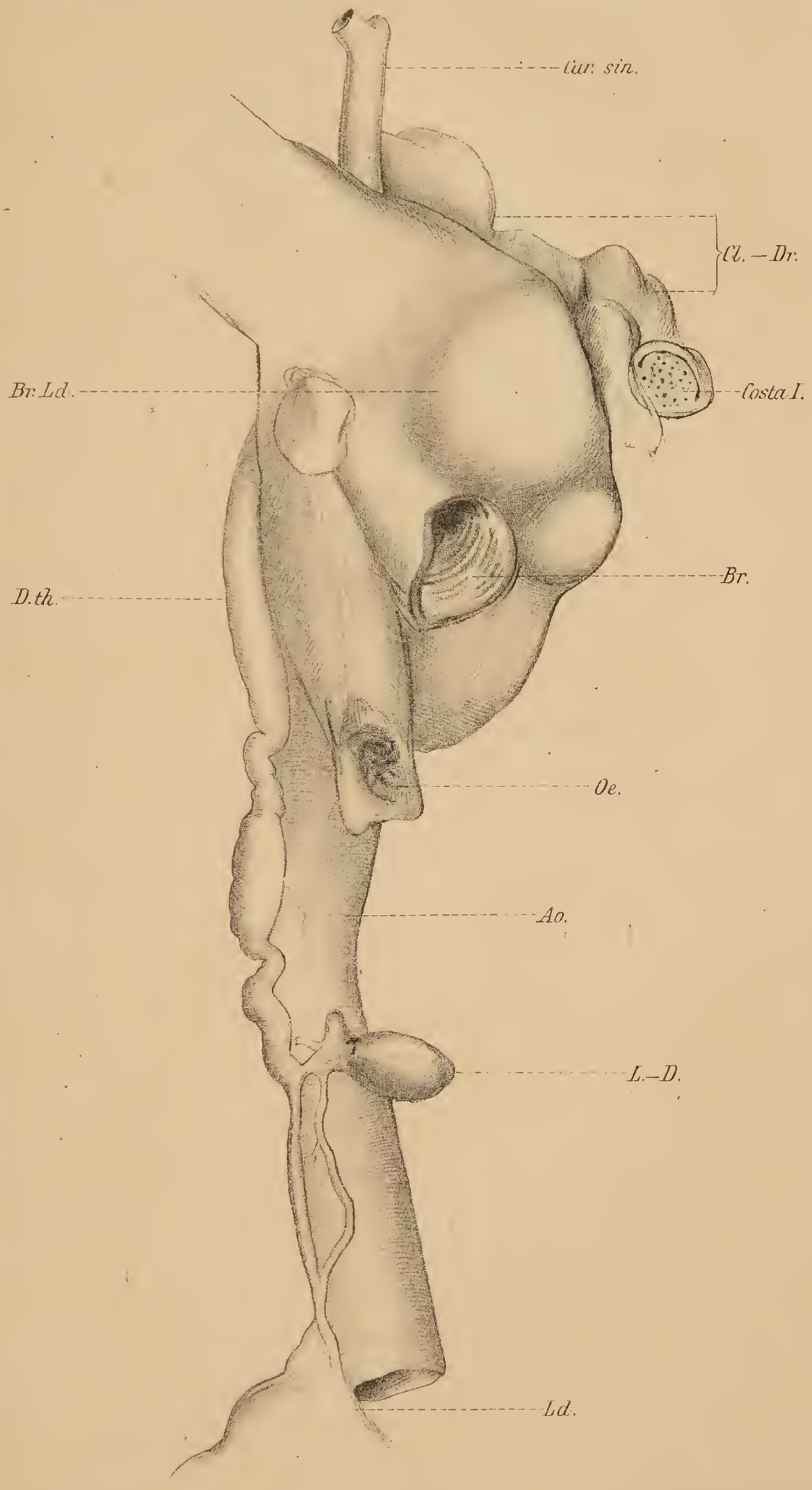


W.A. Meyn lith.